

コロイドヨード製剤

Colloidal Iodine Formulations

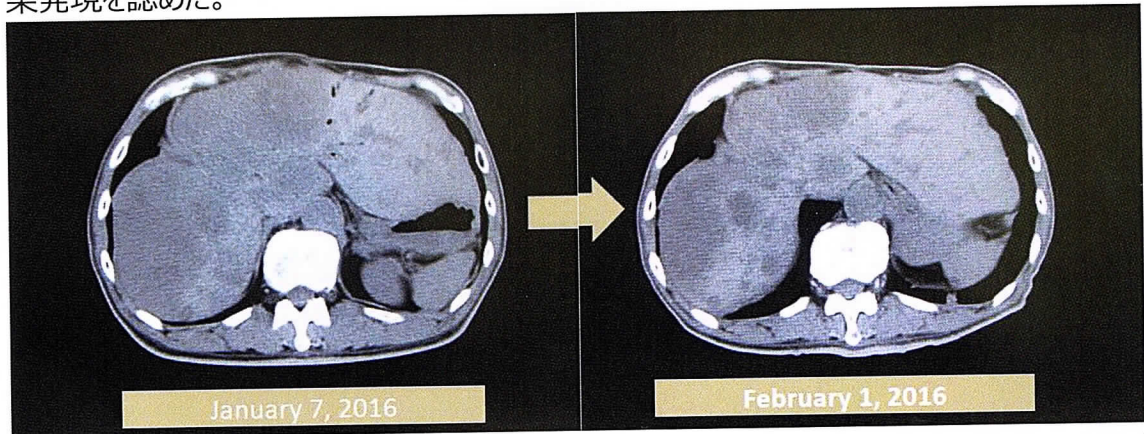
症例③ 64歳男性肝内胆管がん

治療経過：2014年9月肝内胆管がんの診断を受け東京医大付属病院にて切除手術を受ける。2015年7月再発あり国立がんセンターにて化学療法を受けるも効果なく、2015年1月7日当科入院にて温熱化学療法+コロイドヨード点滴施行する。治療後改善にて2016年2月14日退院となる。

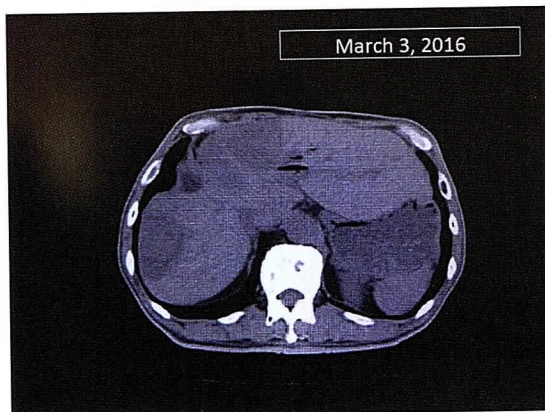
治療：アブラキサン120mg+オキサリプラチン150mgを3週1回で2クール
コロイドヨード点滴200mLXI/day 10日間施行。

結果：治療後4週間でCT画像の著明改善が認められた。治療に伴う副作用を認めなかった。

考察：肝内胆管がんは、肝細胞がんの化学療法と違い膵臓がんと同じものが効果的である。この症例でも、アブラキサンとオキサリプラチンを使用したが、コロイドヨード剤を併用することにより、化学療法の副作用が軽減され且つ効果は増強され4週間後という極めて早い効果発現を認めた。



2016.1.7→2016.2.1「アブラキサン：120mg +オキサリプラチン：150mg、コロイドヨード剤：200ml/ day I 0 日間点滴静注併用」



2016.3.3 退院後は、飲用コロイドヨード剤のみ。

化学療法では改善困難な胆管癌においてコロイドヨード剤併用にて、著しい改善が認められた。